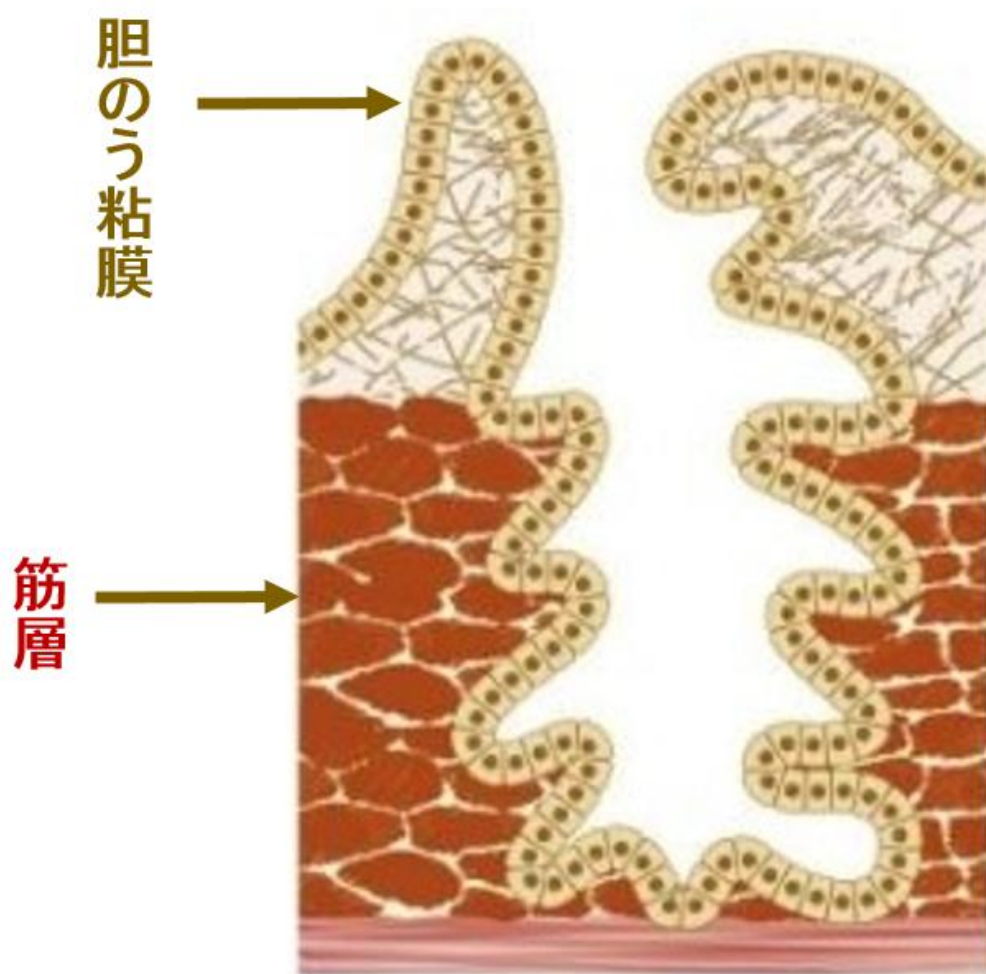
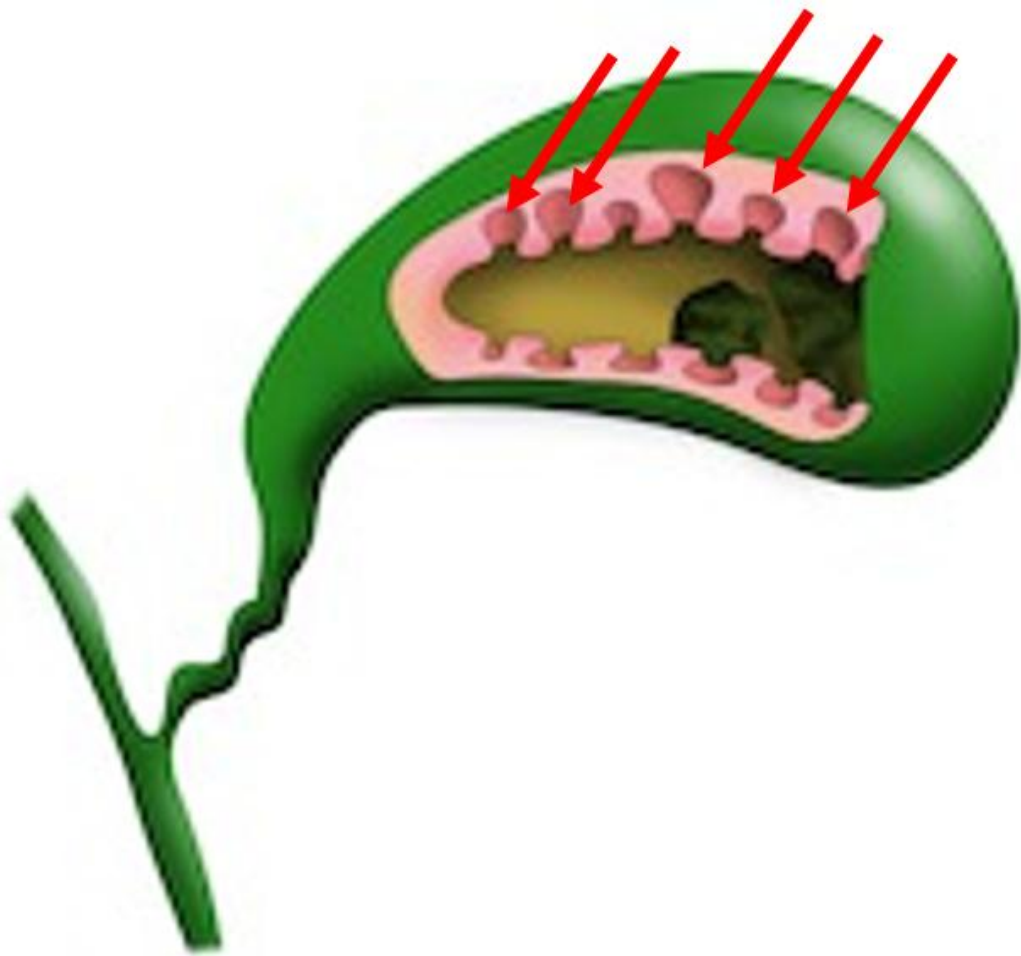


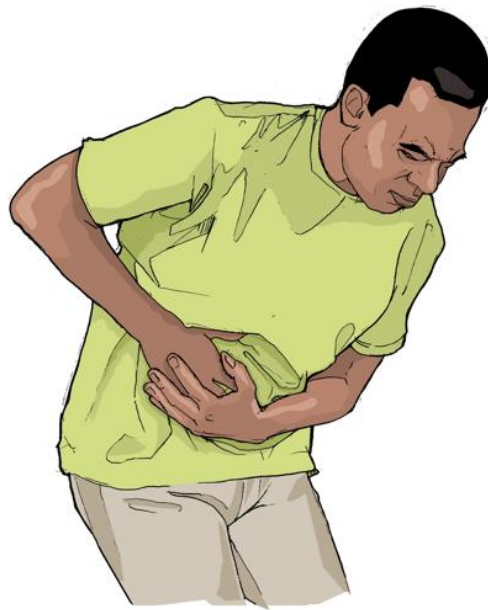QA 胆のう腺筋症

胆嚢の粘膜上皮が胆嚢壁の筋肉の層にまで袋状に嵌入したものの (Rokitansky-Ashoff 洞) が増生します。

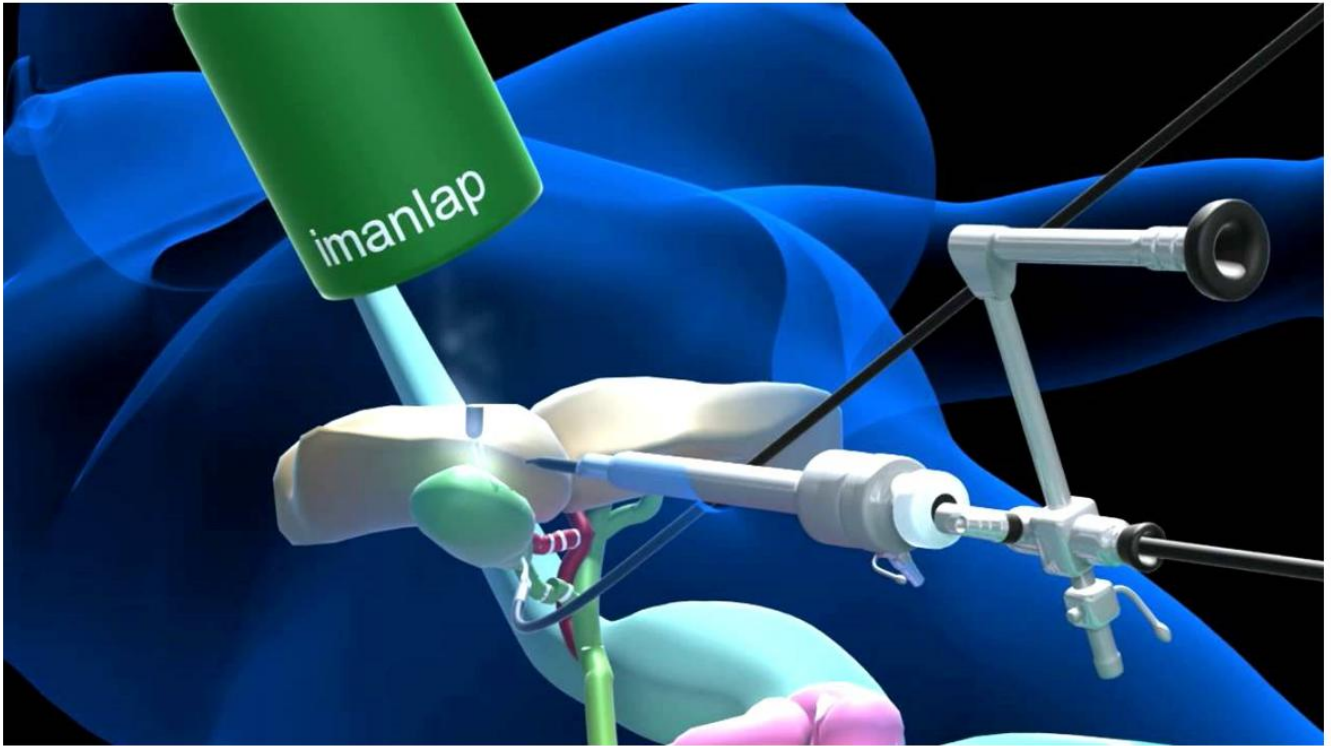




特有の症状はないことが多く、腹部超音波検査（エコー検査）などで偶然発見されますが、胆石・胆嚢炎を発症すると、右上腹部の違和感や痛みを伴います。



胆嚢腺筋腫症の診断がなされても無症状の場合には積極的な治療は必要ありませんが、腹痛などの症状を認める場合には胆嚢摘出術の適応となります。また、胆嚢癌との鑑別診断が困難な場合にも手術を行うことがあります。



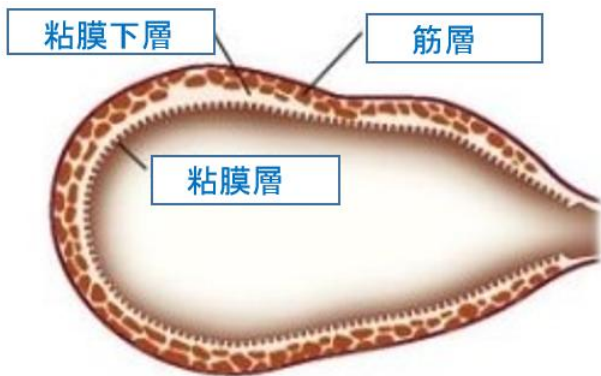
手術方法には通常の開腹手術と腹腔鏡を用いた腹腔鏡下胆嚢摘出術があります。どちらを選択するかは、胆嚢壁肥厚や胆嚢の炎症の程度により判断されます。




当クリニックでは、胆のう腺筋症の診療を積極的に行っておりますので、ぜひ一度ご相談ください。

補 足

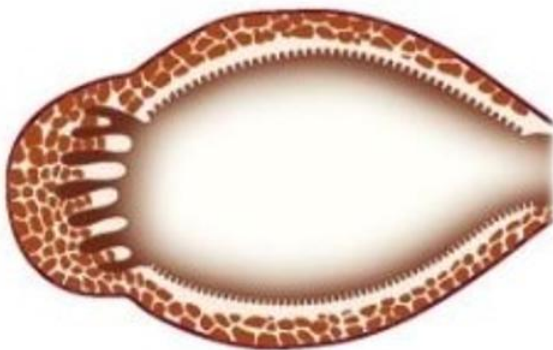
胆嚢腺筋症は病変の部位や広がりから、主に 3 つの型に分類されています。すなわち、限局型、分節型、びまん型の 3 つです (図)。



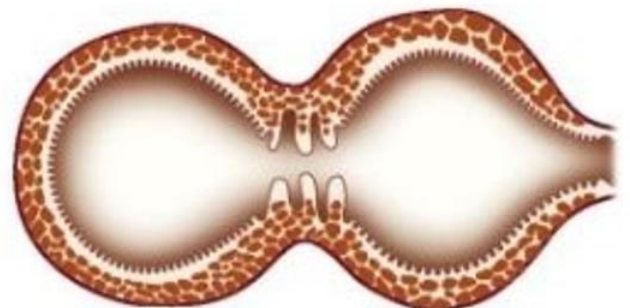
正常胆のう



びまん型



限局型



分節型